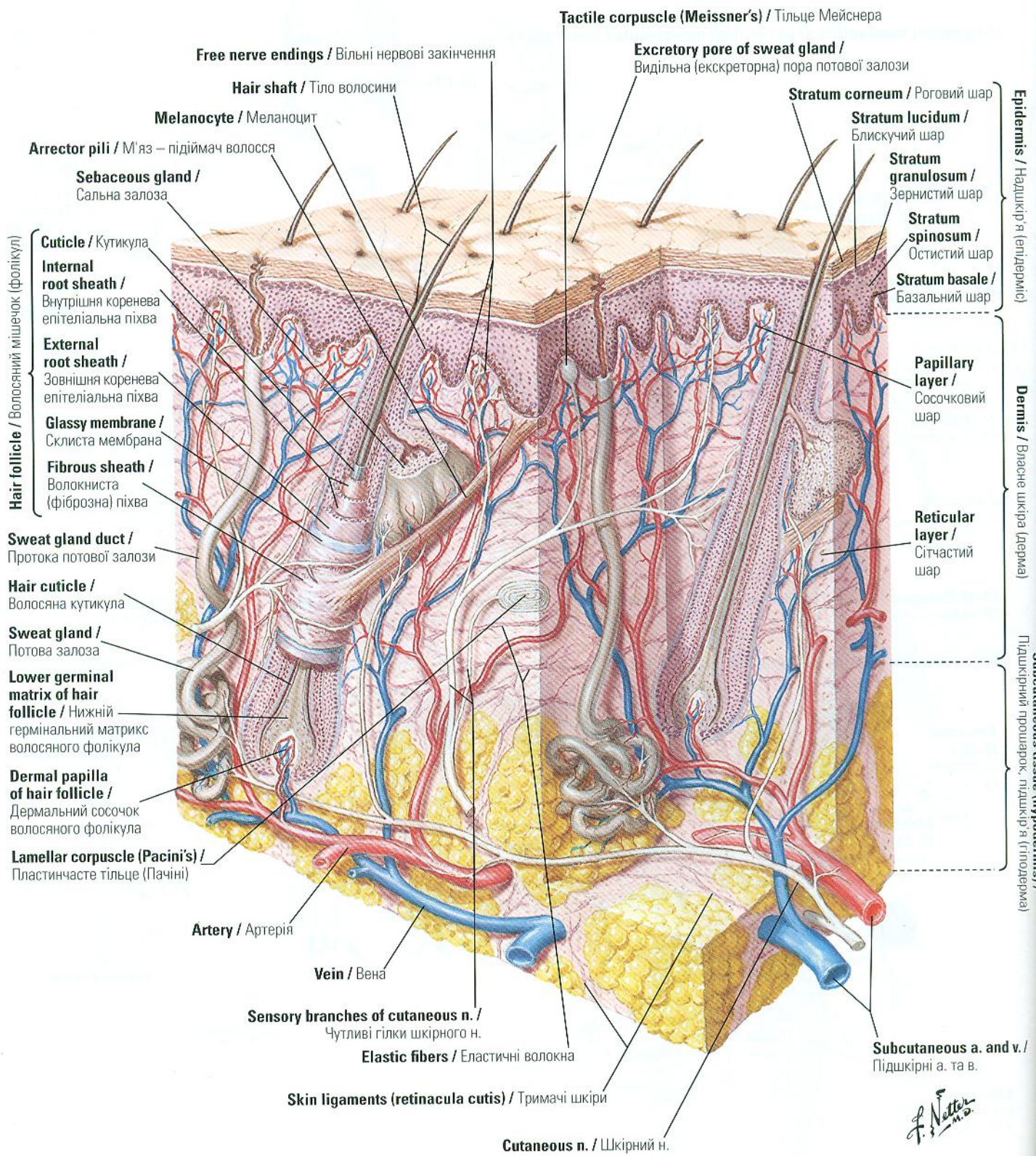

Hair follicle / Волоссяний мішечок (фолікул)

Cuticle / Кутикула  
 Internal root sheath / Внутрішня коренева епітеліальна піхва  
 External root sheath / Зовнішня коренева епітеліальна піхва  
 Glassy membrane / Склита мембрана  
 Fibrous sheath / Волокниста (фіброзна) піхва

Sweat gland duct / Протока потової залози  
 Hair cuticle / Волоссяна кутикула  
 Sweat gland / Потова залоза  
 Lower germinal matrix of hair follicle / Нижній гермінальний матрикс волоссяного фолікула  
 Dermal papilla of hair follicle / Дермальний сосочок волоссяного фолікула  
 Lamellar corpuscle (Pacini's) / Пластинчасте тільце (Пачіні)

Free nerve endings / Вільні нервові закінчення  
 Hair shaft / Тіло волосини  
 Melanocyte / Меланоцит  
 Arrector pili / М'яз – підіймач волосся  
 Sebaceous gland / Сальна залоза

Artery / Артерія  
 Vein / Вена  
 Sensory branches of cutaneous n. / Чутливі гілки шкірного н.  
 Elastic fibers / Еластичні волокна  
 Skin ligaments (retinacula cutis) / Тримачі шкіри  
 Cutaneous n. / Шкірний н.

Tactile corpuscle (Meissner's) / Тільце Мейснера  
 Excretory pore of sweat gland / Видільна (екскреторна) пора потової залози

Stratum corneum / Роговий шар  
 Stratum lucidum / Блискучий шар  
 Stratum granulosum / Зернистий шар  
 Stratum spinosum / Остистий шар  
 Stratum basale / Базальний шар

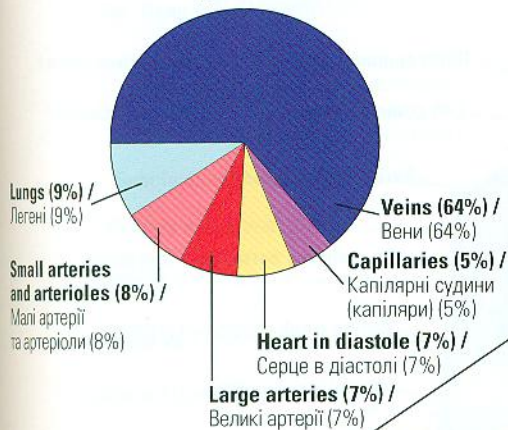
Papillary layer / Сосочковий шар  
 Reticular layer / Сітчастий шар

Subcutaneous a. and v. / Підшкірні а. та в.

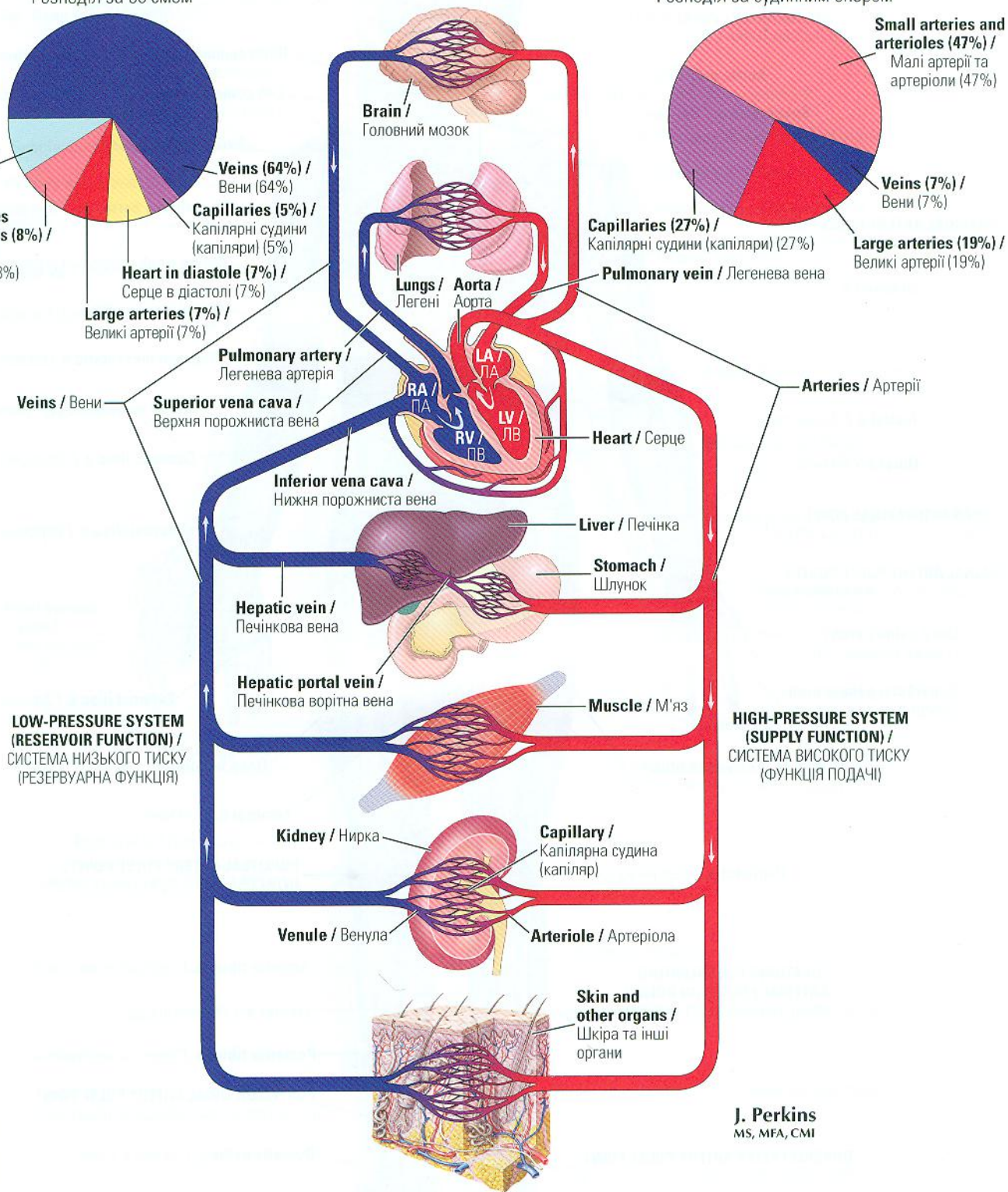
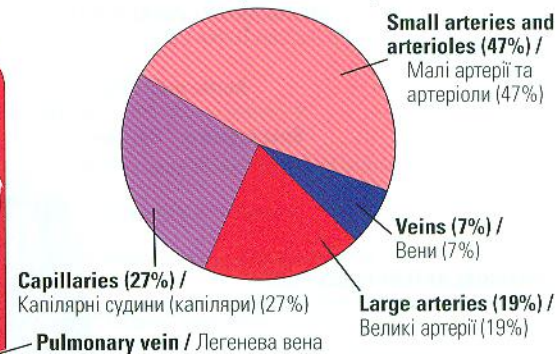
Epidermis / Епідерміс (epidermic)  
 Dermis / Дерма (dermic)  
 Subcutaneous tissue (hypodermis) / Підшкірний прошарок (hypodermic)

F. Netter M.D.

**Volume distribution /**  
Розподіл за об'ємом



**Distribution of vascular resistance /**  
Розподіл за судинним опором



**LOW-PRESSURE SYSTEM (RESERVOIR FUNCTION) / СИСТЕМА НИЗЬКОГО ТИСКУ (РЕЗЕРВУАРНА ФУНКЦІЯ)**

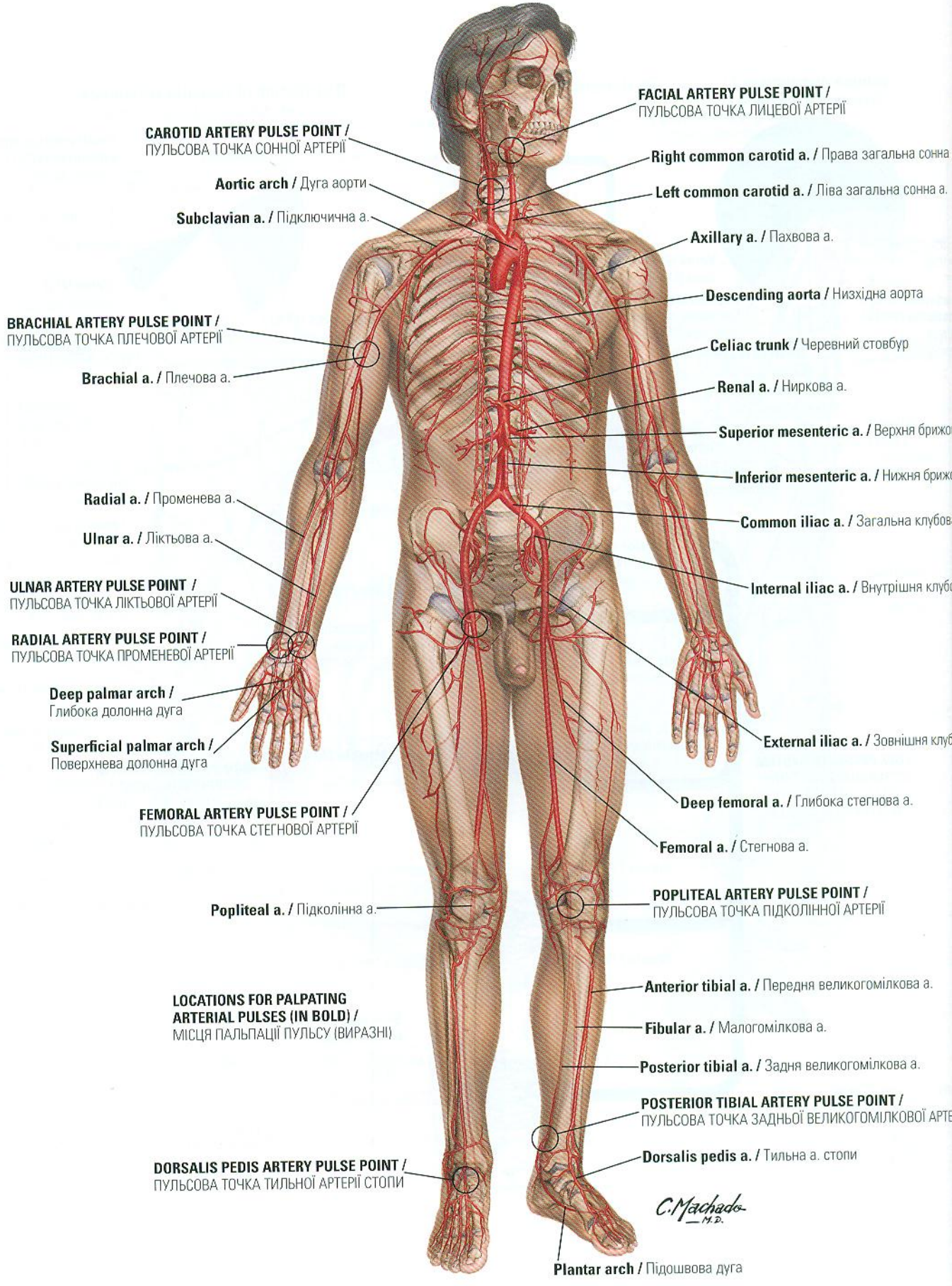
**HIGH-PRESSURE SYSTEM (SUPPLY FUNCTION) / СИСТЕМА ВИСОКОГО ТИСКУ (ФУНКЦІЯ ПОДАЧІ)**

**J. Perkins**  
MS, MFA, CMI

F. Netter M.D.

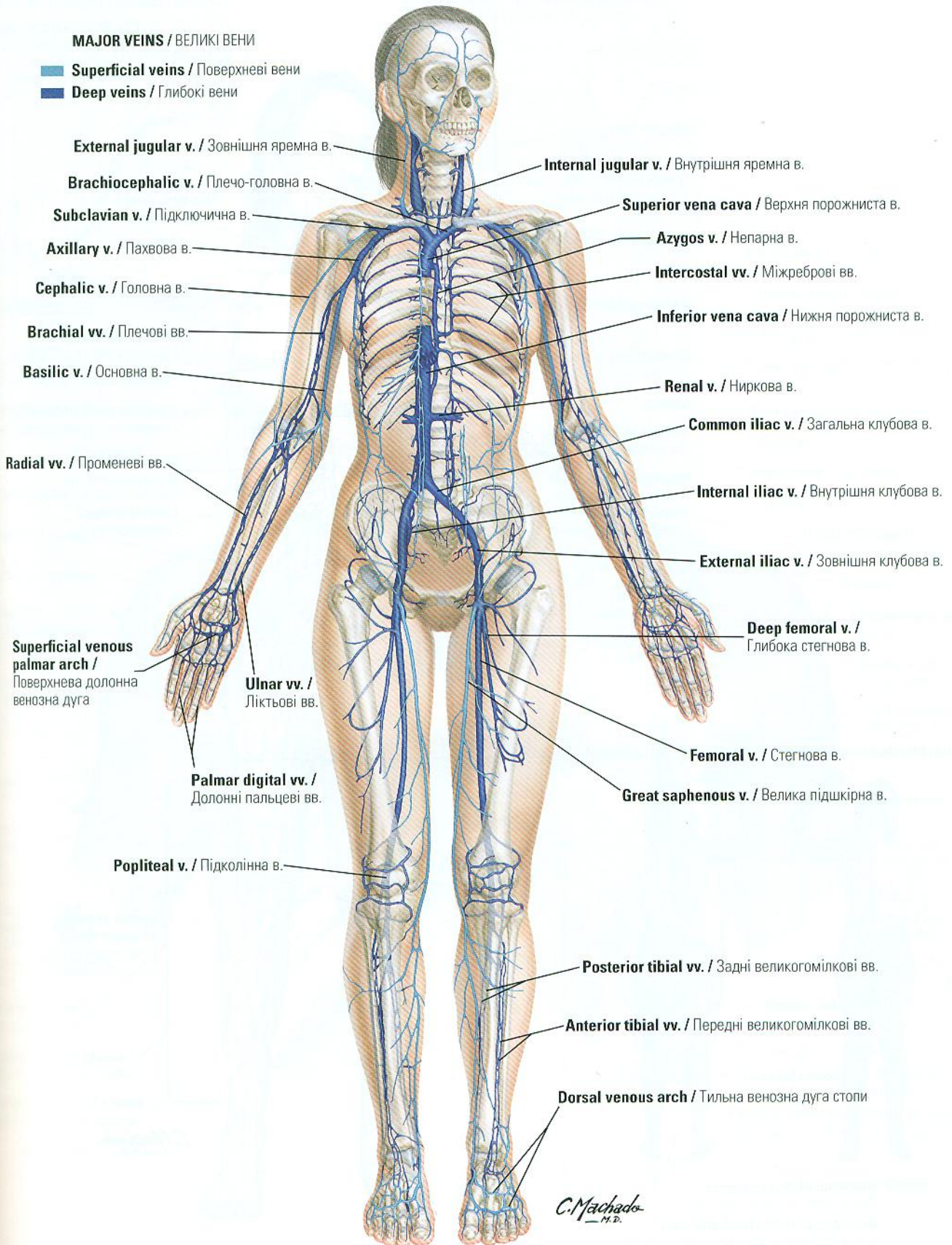
# Major Arteries and Pulse Points

## Великі артерії та пульсові точки



**MAJOR VEINS / ВЕЛИКІ ВЕНИ**

- **Superficial veins / Поверхневі вени**
- **Deep veins / Глибокі вени**



**External jugular v. / Зовнішня яремна в.**

**Internal jugular v. / Внутрішня яремна в.**

**Brachiocephalic v. / Плече-головна в.**

**Superior vena cava / Верхня порожниста в.**

**Subclavian v. / Підключична в.**

**Azygos v. / Непарна в.**

**Axillary v. / Пахвова в.**

**Intercostal vv. / Міжреброві вв.**

**Cephalic v. / Головна в.**

**Inferior vena cava / Нижня порожниста в.**

**Brachial vv. / Плечові вв.**

**Renal v. / Ниркова в.**

**Basilic v. / Основна в.**

**Common iliac v. / Загальна клубова в.**

**Radial vv. / Променеві вв.**

**Internal iliac v. / Внутрішня клубова в.**

**Superficial venous palmar arch / Поверхнева долонна венозна дуга**

**Ulnar vv. / Ліктьові вв.**

**External iliac v. / Зовнішня клубова в.**

**Palmar digital vv. / Долонні пальцеві вв.**

**Deep femoral v. / Глибока стегнова в.**

**Popliteal v. / Підколінна в.**

**Femoral v. / Стегнова в.**

**Great saphenous v. / Велика підшкірна в.**

**Posterior tibial vv. / Задні великогомілкові вв.**

**Anterior tibial vv. / Передні великогомілкові вв.**

**Dorsal venous arch / Тильна венозна дуга стопи**

*C. Machado*  
— M. D.