Серце людини розташоване в середостінні, межуючи з двома легенями, які вкриті плеврою. Це м'язовий, порожнистий орган, розміром приблизно зі стиснутий людський кулак і за формою нагадує округлий конус, який діє як помпа у системі кровообігу. Нормальна маса серця дорослої людини становить близько 300 г. Стінка серця складається з ендокарда, міокарда та епікарда.

Зовнішня форма

Передня та задня межі між правим і лівим шлуночками ззовні розпізнаються як передня та задня міжшлуночкові борозни. Межа між передсердями та шлуночками утворена вінцевою борозною, в якій проходить найбільша венозна судина серця – вінцева пазуха.

Легеневий стовбур, який бере початок від правого шлуночка, розташований попереду аорти. Сама аорта виходить з лівого шлуночка, потім обвиває попереду легеневий стовбур і, нарешті, перетинає його у вигляді дуги аорти. Артеріальна зв'язка (ligamentum arteriosum), яка є залишком артеріальної протоки плода (Баталової протоки), проходить від нижньої частини дуги аорти до біфуркації легеневої артерії.

Верхня та нижня порожнисті вени впадають у праве передсердя по задній стінці, майже паралельно поздовжній осі тіла. Вінцева пазуха, спільний кінцевий шлях основних серцевих вен, впадає у праве передсердя по нижньоперегородковій стінці. Як правило, дві ліві та дві праві легеневі вени впадають у ліве передсердя по задній стінці. Їхні осі перпендикулярні до двох порожнистих вен.

Передня стінка

Передня стінка серця прилягає до груднини та парастернальної частини грудної стінки. Ця частина, відома як груднинно-реброва поверхня, яка переважно утворена правим шлуночком та невеликою частиною лівого шлуночка. Силует серця на рентгенограмі в задньо-передній проєкції утворений праворуч правим передсердям, а ліворуч – лівим шлуночком та вушком лівого передсердя. Над серцем ліворуч видно легеневий стовбур, а праворуч – дугу аорти.

Нижня та задня стінки

Нижня частина серця спирається на діафрагму і тому називається діафрагмовою поверхнею. Вона значною мірою утворена стінкою лівого шлуночка. Ззаду серце прилягає до стравоходу та аорти; ліве передсердя розташоване нижче рівня біфуркації трахеї.

> Тісний топографічний зв'язок між стравоходом і лівим передсердям має важливе значення.

Таким чином, розширення лівого передсердя на рентгенограмі органів грудної клітки у задньо-передній проєкції можна розпізнати за розширенням кута біфуркації трахеї.

Чотири камери серця

Праве передсердя

Венозна кров потрапляє до правого передсердя через верхню та нижню порожнисті вени (→ рис. 1.1). Оскільки праве передсердя формується під час ембріонального розвитку шляхом злиття двох різних структур, рельєф його поверхні неоднорідний: тоді як задній відділ, в який впадають порожнисті вени, має гладкі стінки, передній відділ і вушко правого передсердя характеризуються вираженим рельєфом, утвореним гребінчастими м'язами (mm. pectinati). Кінцевий гребінь (crista terminalis), який проходить у краніо-каудальному напрямку в бічній стінці правого передсердя, розмежовує ці два відділи. Залишки ембріональних венозних клапанів розміщені на отворах як нижньої порожнистої вени, так і венозної пазухи. На міжпередсердній перегородці видно **овальну ямку (fossa ovalis)** як жолобоподібне стоншення перегородки, що є закритим овальним отвором (foramen ovale). Потім кров потрапляє в правий шлуночок через тристулковий клапан.

Правий шлуночок

Стінка правого шлуночка утворена губчастим сплетенням окремих м'язових трабекул, trabeculae carneae (м'язисті трабекули). Це сплетення ущільнюється, формуючи три стеблоподібні м'язові тяжі – сосочкові (папілярні) м'язи, які виступають у просвіт шлуночка; до них прикріплюються сухожилкові хорди тристулкового клапана. Правий шлуночок поділяється двома м'язовими гребенями – надшлуночковим гребенем (crista supraventricularis) та перегородково-крайовою перекладкою (trabecula septomarginalis) – на задньо-нижній вхідний тракт і передньо-верхній вихідний тракт. Венозна кров викидається в легеневе коло кровообігу через легеневий клапан.

Ліве передсердя

Після насичення киснем у легенях кров потрапляє до лівого передсердя через праву та ліву легеневі вени. Ліве передсердя має гладку стінку; лише вушко лівого передсердя містить гребінчасті м'язи (mm. pectinati). Потім кров проходить через мітральний клапан у лівий шлуночок.

Лівий шлуночок

Оскільки лівий шлуночок має виконувати значно більш насосну дію, ніж правий шлуночок, його стінка зазвичай приблизно вдвічі товща за стінку правого шлуночка т

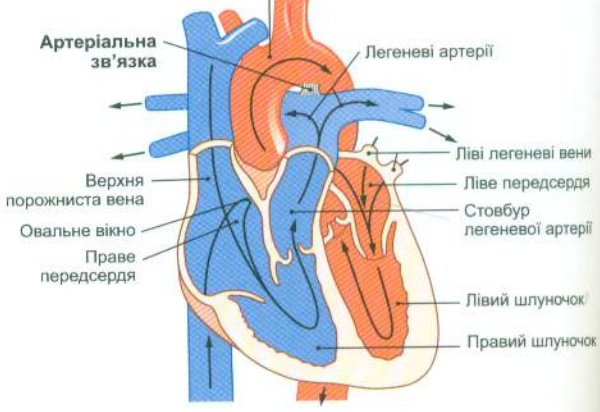

Рис. 1.1 Зображення чотирьох камер серця з кровотоком у них. Стрілками показано напрямок плину деоксигенованої (синій) та оксигенованої (червоний) крові [L126]

порівняно гладша. Тут також можна розрізнити trabeculae carneae та два папілярні м'язи, до яких прикріплені сухожилкові хорди мітрального клапана. Лівий шлуночок викидає кров у системний кровообіг через аортальний клапан.

Серцеві клапани

Серцевий скелет

Робочі м'язи передсердь і шлуночків розділені фіброзним скелетом серця, до якого також прикріплені серцеві клапани та стовбури вихідних трактів. Він діє як ізоляційний шар під час проведення електричних імпульсів між передсердями та шлуночками (→ розділ 2).

Передсердно-шлуночкові клапани

Передсердно-шлуночкові клапани розташовані між передсердями та шлуночками, їх ще називають атріовентрикулярними (AB) клапанами. Їхні вільні краї утримуються на місці тонкими сухожилковими тяжами, хордами, які прикріплюються до сосочкових м'язів шлуночків. Це дає змогу клапану відкриватися в шлуночок, одночасно запобігаючи його завертанню назад у передсердя – стану, відомому як пролапс клапана.

- **Тристулковий клапан** – це атріовентрикулярний клапан між правим передсердям і правим шлуночком. Він складається з трьох стулок.
- **Мітральний клапан** – це клапан між лівим передсердям і лівим шлуночком. Він має лише дві стулки.

Півмісяцеві клапани

Півмісяцеві клапани відокремлюють вихідні тракти шлуночків від аорти та легеневого стовбура. Вони складаються з трьох серпоподібних перетинчастих часток (звідси й назва «півмісяцеві клапани»), які закривають просвіт, стискаючи разом свої вільні, обернені вгору краї.

- **Легеневий клапан** розташований у місці переходу правого шлуночка у легеневий стовбур (truncus pulmonalis).
- **Аортальний клапан** відокремлює лівий шлуночок від висхідної аорти (aorta ascendens).

Судини серця

Коронарні (вінцеві) артерії, як власні судини серця (vasa privata cordis), забезпечують його постачання киснем. Вони розташовані в борознах серця, занурені у жирову тканину та покриті епікардом.

Ліва вінцева артерія (arteria coronaria sinistra)

Головний стовбур лівої вінцевої артерії (*англ.* left coronary artery) бере початок у лівій аортальній пазусі безпосередньо над аортальним клапаном і прямує вперед, проходячи між вушком лівого передсердя та легеневим стовбуром. Він поділяється на такі гілки:

- **Огинальна гілка,** або **r. circumflexus** (*англ.* left circumflex artery), проходить у лівій вінцевій борозні (sulcus coronarius sinister) до діафрагмової поверхні серця (facies diaphragmatica) та віддає ліву крайову гілку (r. marginalis sinister), яку також називають лівою задньо-бічною гілкою (r. posterolateralis sinister).
- **Передня міжшлуночкова гілка,** або **r. interventricularis anterior** (*англ.* left anterior descending, ліва передня низхідна артерія) прямує в передній міжшлуночковій борозні (sulcus interventricularis anterior) до верхівки серця та на своєму шляху віддає кілька діагональних гілок (rr. diagonales) і перегородкових міжшлуночкових гілок (rr. interventriculares septales).

Права вінцева артерія (arteria coronaria dextra)

- **Задня міжшлуночкова гілка,** або **r. interventricularis posterior (RIVP),** закінчує стовбур правої вінцевої артерії в задній міжшлуночковій борозні (sulcus interventricularis posterior) і віддає перегородкові міжшлуночкові гілки (rr. interventriculares septales).
- **Права крайова гілка (r. marginalis dexter),** також називається правою задньо-бічною гілкою (r. posterolateralis dexter); віддає гілки до передсердь і шлуночків (rr. atriales et ventriculares) та гілку до пазушно-передсердного вузла (r. nodi sinuatrialis).

Серцеві вени несуть венозну кров від серця до **вінцевої пазухи (sinus coronarius),** який впадає до правого передсердя.

Типи постачання

Частини міокарда, що постачаються кров'ю з вінцевих артерій, значно різняться. Виділяють різні типи кровопостачання:

- **Правий тип кровопостачання** (60–85 %): окрім правого шлуночка, права вінцева артерія також кровопостачає всю нижню та задню стінки лівого шлуночка й задню частину міжшлуночкової перегородки.
- **Лівий тип кровопостачання лівою артерією** (8–15 %): окрім лівого шлуночка, ліва вінцева артерія також кровопостачає значну частину правого шлуночка. Тільки нижньо-задня стінка кровопостачається правою вінцевою артерією.
- **Збалансований тип** (7–20 %): кровопостачання рівномірно розподілене між обома вінцевими артеріями. Діафрагмова стінка лівого шлуночка також постачається кровоносною системою правої вінцевої артерії.

Стенози правої вінцевої артерії часто призводять до порушень серцевого ритму, оскільки це судина, яка постачає кров'ю систему генерації та проведення імпульсів серця.

Перикард

Серцева сорочка (перикард) оточує серце. Вона складається з фіброзного перикарда (pericardium fibrosum) та серозного перикарда (pericardium serosum), який поділяється на вісцеральний листок (lamina visceralis, епікард) і парієтальний листок (lamina parietalis). Між цими двома листками розміщений капілярний простір, що містить серозну рідину.

Підсумок

- Серцевий скелет відокремлює міокард передсердь від міокарда шлуночків і слугує місцем прикріплення серцевих клапанів.
- Розрізняють атріовентрикулярні клапани (мітральний, тристулковий клапан) та півмісяцеві клапани (аортальний клапан, пульмональний клапан).
- Міокард постачають три вінцеві артерії: ліва вінцева артерія, яка поділяється на огинальну та передню міжшлуночкову (ПШМГ) гілки, і права вінцева артерія.

Механіка серця

Серце працює шляхом ритмічного чергування розслаблення (діастоли) та скорочення (систоли), тим самим підтримуючи кровотік у малому та великому колах кровообігу. Під час діастоли шлуночки наповнюються кров'ю, яка потім викидається під час систоли. Розрізняють фазу, в якій переважно відбуваються зміни тиску, тоді як об'єм залишається постійним, і фазу, в якій об'єм змінюється, тоді як тиск залишається постійним (→ рис. 2.1).

A. Фаза систолічного скорочення. Як тільки тиск у передсердях знижується до рівня, що нижчий за тиск у шлуночках, атріовентрикулярні (передсердно-шлуночкові) клапани закриваються. Це призводить до ізоволюметричного скорочення: м'язи скорочуються навколо нестисливого об'єму, і тиск у шлуночках різко зростає. Ця фаза триває близько 60 мс у стані спокою і разом із закриттям передсердно-шлуночкових клапанів викликає перший чутний тон серця.

B. Систолічна фаза викиду. Тільки коли тиск у шлуночках перевищує тиск у легеневій артерії або аорті, півмісяцеві клапани відкриваються, і частина кінцево-діастолічного об'єму (КДО) викидається. Цей ударний об'єм (УО) становить близько 90 мл у стані спокою. Під час викиду тиск спочатку підвищується. Він досягає максимуму лише до кінця систоли, а потім знижується. Як тільки тиск у шлуночках падає нижче артеріального тиску, півмісяцеві клапани закриваються. Закриття півмісяцевих клапанів можна прослухати як другий тон серця. Систола завершена.

Частка УО у КДО називається фракцією викиду (ФВ). У здорових людей вона становить понад 55 %.

C. Фаза діастолічної релаксації. Міокард шлуночків розслабляється ізоволюметрично.

D. Фаза діастолічного наповнення. Як тільки тиск у шлуночках падає нижче тиску в передсердях, відкриваються передсердно-шлуночкові клапани – починається наповнення шлуночків, і об'єм шлуночків неухильно збільшується.

Об'ємна робота

Вирішальним для функції шлуночків є насосна та присмоктувальна дія, спричинена **механізмом площини клапана**. Коли площина клапана зміщується до верхівки серця, кров викачується зі шлуночків, одночасно відбувається присмоктування крові з великих вен. Після повернення площини клапана до вихідного положення шлуночки ніби «насуваються» над об'ємом крові, що постачається передсердями. Це призводить до швидкого наповнення шлуночків.

Лише в разі підвищення частоти серцевих скорочень і, отже, скорочення діастоли частка скорочення передсердь у наповненні шлуночків збільшується. Знижений серцевий викид при фібриляції передсердь, пов'язаний з відсутністю ефективних скорочень передсердь, демонструє важливість скорочення передсердь за цих умов (→ розділ 26).

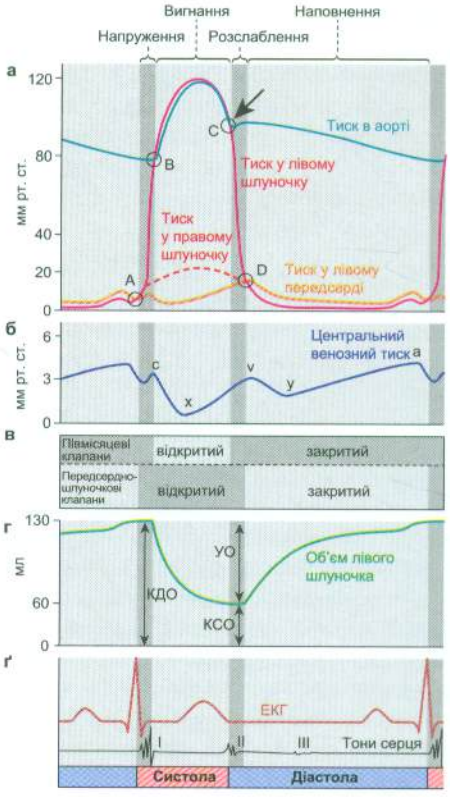

Рис. 2.1 Криві серцевої діяльності [L231]

Серцевий викид

Кількість крові, що викидається за 1 хв, називається серцевим викидом (СВ), або хвилинним об'ємом крові (ХОК). У здорових людей він становить 4,5–7 л/хв і визначається ударним об'ємом та частотою серцевих скорочень (ЧСС).

$$ХОК = УО \times ЧСС$$

Ударний об'єм УО залежить від двох факторів, окрім скоротливості серцевого м'яза:

- **Переднавантаження:** кінцево-діастолічне попереднє навантаження на стінку, яке залежить від кінцево-діастолічного тиску, називається переднавантаженням (*англ.* preload). Попереднє розтягнення м'язових волокон пропорційно покращує силу м'язового скорочення до певного моменту (механізм Франка–Старлінга).
- **Післянавантаження:** напруження стінки, яке потрібно прикласти для викиду певного об'єму шлуночка проти переважаючого артеріального тиску, називається *післянавантаженням* (*англ.* afterload).

Частота серцевих скорочень. Зі збільшенням ЧСС тривалість діастоли зменшується, тоді як тривалість систоли залишається відносно постійною. Оскільки коронарна перфузія відбувається лише під час діастоли, вона дедалі більше обмежується зі збільшенням ЧСС.

Діаграма тиску-об'єму

Роботу серця ілюструє діаграма роботи лівого шлуночка (→ рис. 2.2):



Рис. 2.2 Діаграма функції лівого шлуночка (діаграма тиск-об'єм) [L231]

Фаза систолічного скорочення (AB). У точці A шлуночок наповнений 140 мл крові, а кінцево-діастолічний тиск на кривій об'єму спокою становить близько 10 мм рт. ст. (= переднавантаження). Шлуночок тепер скорочується ізоволюметрично. Це позначено вертикальною стрілкою AB: тиск зростає, тоді як об'єм шлуночка залишається постійним.

Фаза систолічного викиду (BC). Діастолічний тиск у точці B називається післянавантаженням. Після перевищення цього тиску починається фаза викиду BC. Відстань між AB та CD відповідає УО.

Фаза діастолічного розслаблення (CD). У точці максимального систолічного тиску C фаза викиду закінчується, півмісяцеві клапани закриваються, а шлуночок ізоволюметрично розслабляється.

Фаза діастолічного наповнення (DA). Шлуночки наповнюються. Цей процес відбувається пасивно; тому крива тиску відповідає кривій об'єму спокою.

Авторегуляція серця

Механізм Франка–Старлінга

Незалежно від позасерцевих регуляторних механізмів, серце здатне певною мірою самостійно регулювати збільшене діастолічне наповнення шлуночків шляхом викиду більшого УО. Це відомо як «механізм Франка–Старлінга» (→ рис. 2.3). В умовах спокою він слугує переважно для координації насосної здатності обох шлуночків.

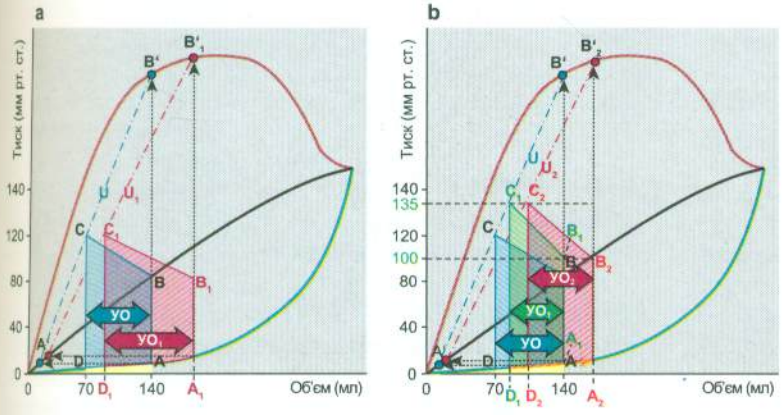

Рис. 2.3 Авторегуляція серця [L231]

Серце також може реагувати на гостре підвищення тиску (післянавантаження) двома кроками: щоб протидіяти підвищеному післянавантаженню, серце спочатку може викидати лише зменшений ударний об'єм. Це збільшує кінцево-систолічний об'єм (КСО), і з ним перерозтягнення, та за допомогою механізму Франка–Старлінга відновлюється серцеве навантаження.

Традиційно механізм Франка–Старлінга пояснювали оптимізацією перекриття між актином та міозином шляхом попереднього розтягування. Новіший підхід пояснює механізм Франка–Старлінга підвищеною чутливістю серцевого м'яза до кальцію зі збільшенням довжини саркомера.

Серце має високу здатність адаптуватися до змінних навантажень. Наприклад, серцевий викид може збільшитися з 5 л у стані спокою до 25 л під навантаженням.

Іннервація серця

Окрім внутрішньосерцевих регуляторних механізмів, нейровегетативні та гуморальні впливи також відіграють вирішальну роль в адаптації до навантаження. **Вплив симпатичної нервової системи на серце** опосередковується переважно через β_1-адренорецептори. Нейромедіаторами, що беруть участь, є адреналін та норадреналін.

Позитивний інотропний ефект. Симпатична нервова система здійснює позитивний інотропний ефект, підвищуючи концентрацію кальцію в цитозолі, тобто збільшує насосну здатність серця. На робочій діаграмі (→ рис. 2.2) стають можливими вищі ізоволюметричні тиски, що дає змогу викидати більший ударний об'єм при тому ж наповненні шлуночків.

Позитивний хронотропний ефект. У синоатріальному (пазушно-передсердному) вузлі симпатична нервова система прискорює деполяризацію. Це змінює криву діастолічної деполяризації, мембранний потенціал спокою та критичний мембранний потенціал, за якого може генеруватися потенціал дії (ПД).

Позитивний дромотропний ефект. У пазушно-передсердному вузлі процес провідності прискорюється.

Позитивний батмотропний ефект. Симпатична нервова система знижує поріг збудливості міокарда, роблячи його більш збудливим.

Парасимпатична нервова система діє антагоністично до симпатичної нервової системи через мускаринові ацетилхолінові рецептори.

Формування збудження

Автоматизація

Серце містить пейсмейкерні клітини, які можуть генерувати спонтанну деполяризацію незалежно від зовнішніх подразників. Пазушно-передсердний вузол є основним водієм ритму серця. Тільки якщо він виходить з ладу, нижче розташовані водії ритму беруть на себе цю функцію.