КЛІТИНИ, ТКАНИНИ, ОРГАНИ, СИСТЕМИ ОРГАНІВ, ОРГАНІЗМ У ЦІЛОМУ

Рисунок 1

Стоячи на вершині піраміди розвитку світу, організм людини характеризується найбільш складною і високоспеціалізованою будовою.

За основну одиницю в будові організму людини прийнято клітину. Людський організм складається з близько 30 трлн клітин. Будова клітин дуже різноманітна залежно від функцій, які вони виконують. Ці відмінності стосуються як їх розміру, форми, так і внутрішньої будови. Однойменні клітини, з'єднуючись між собою для виконання своїх завдань, утворюють тканини: епітеліальну, сполучну, м'язову та нервову. Тканини, в свою чергу, утворюють органи, з яких потім утворюються системи, а з них, зрештою, весь організм людини.

Клітина як найменша структурна і функціональна одиниця живого організму (одноклітинний організм) колись вважалася також найпростішою одиницею з огляду на будову і функції. Прогрес науки XX і XXI ст. відкрив можливості пізнання найдрібніших структур і функцій окремих типів клітин.

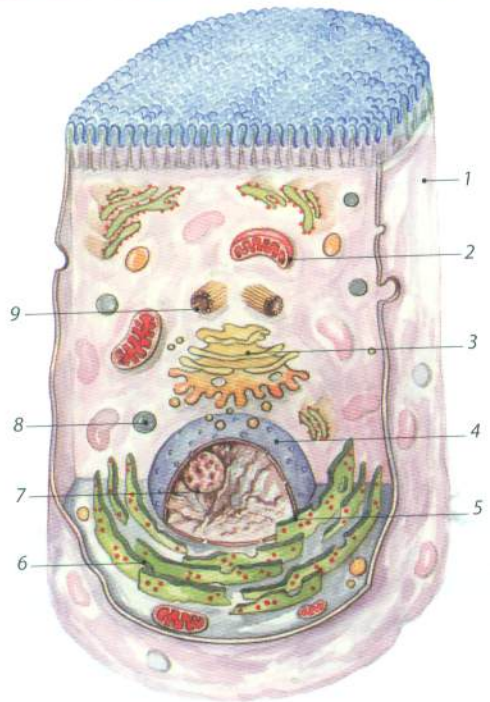

Рис. 1. **Будова клітини** *(під мікроскопом)*

1 – клітинна оболонка; *2* – мітохондрія; *3* – пластинчастий комплекс (апарат Гольджі); *4* – ядро клітини; *5* – оболонка ядра; *6* – ендоплазматична сітка; *7* – ядерце; *8* – лізосома; *9* – центріоля

Основними складовими клітини є клітинна оболонка, цитоплазма і клітинне ядро.

Клітинна оболонка *(cytolema, plazmolema)* (*1*) оточує клітину ззовні і захищає її внутрішню частину від навколишнього середовища. Вона складається з трьох шарів: зовнішнього, побудованого з глікопротеїнів, середнього – з подвійного ряду молекул фосфоліпідів і внутрішнього – з білків.

Цитоплазма складається з білків, нуклеїнових кислот, жирних кислот, ліпідів, вуглеводів, води та багатьох мінеральних сполук. У цитоплазмі містяться клітинні органели, до яких належать мітохондрії (*2*), апарат Гольджі (*3*), ендоплазматична сітка (*6*), лізосоми (*8*), клітинний центр (центріолі, центросома) (*9*).

Всередині клітини знаходиться оточене власною мембраною ядро клітини (*4*) разом з ядерцем (*7*). У клітинному ядрі в молекулах ДНК

(дезоксирибонуклеїнова кислота) закодована генетична інформація. Ядро в клітині виконує роль центру, що регулює її діяльність.

Будова окремих типів клітин і тканин буде проілюстрована та обговорена при описі окремих органів.

Цікаво, що клітини епітелію травного шляху живуть 6 днів, клітини епітелію шкіри – 7 днів, еритроцити – 4 міс., клітини кісткової тканини – 10–30 років, а нервові клітини – протягом усього життя організму.

ХРЯЩІ, КІСТКИ

Рисунок 2

Кістки, як і хрящі, складаються зі сполучної тканини. Ріст кісток розпочинається у внутрішньоутробний період розвитку плода, а закінчується після 25 років життя. Перебіг скостеніння залежить від багатьох зовнішніх і внутрішніх чинників (харчування, вітаміни, гормони).

Хрящова тканина утворена з ***основи*** (*matrix*) (А – *2*) , що є желеподібною масою і містить білки, зв'язані з ***вуглеводами*** (*glikoproteid*), та ***хрящові клітини*** (*chondrocytes*) (А – *1*) в її заглибинах. Між хондроцитами розміщена міжклітинна речовина, яка складається з колагенових волокон, утворюючи густу сітку. Є різні види хрящової тканини. Зокрема, склистий гіаліновий хрящ у період внутрішньоутробного розвитку формує острівці скостеніння більшої частини скелета; у дорослої людини з нього утворені хрящі носа, гортані, трахеї, бронхів, ребер, також він вкриває суглобові поверхні кісток. Волокниста хрящова тканина міститься у міжхребцевих дисках, а еластична – у дрібних хрящах гортані, вушній раковині і в слуховій трубі.

Кісткова тканина утворює скелет, який є механічною опорою організму, основою для таких частин тіла, як голова, грудна клітка, черевна порожнина, таз. Крім того, вона виконує інші важливі функції: бере участь в обміні мінеральних речовин, солей, утворенні червоних і білих кров'яних тілець та кров'яних пластинок. Найважливішими складниками кісткової тканини є звапніла міжклітинна речовина і колагенові волокна. У дорослих осіб кісткова тканина має пластинчасту будову (Б – *2*) і поділяється на компактну й губчасту.

Компактна кісткова тканина побудована із кісткових пластинок. Губчаста тканина утворена з тонких пластинок і кісткових перекладок, які перехрещуються між собою. Її основним структурним елементом є остеон, який складається з 5–20 циліндричних пластинок, вставлених одна в одну (Б – *3, 4, 5*). Їхні стінки утворені з пластинок, які містять міжклітинну речовину і колагенові волокна. У центрі кожного остеона проходить канал (Гаверса), в якому розміщена кровоносна судина.

Уся поверхня кістки вкрита ***окістям*** (*periosteum*) (Б – *1*, В – *7*) – оболонкою, пронизаною кровоносними судинами і нервами. Кістка без окістя не чутлива до болю.

Компактна речовина довгих кісток утворює тіло (В – *4*), оточує кістковомозковий канал, заповнений ***жовтим кістковим мозком*** (*medulla ossium flava*) (В – *6*). Епіфізи довгих кісток складаються з губчастої речовини. У плоских кістках кістковомозкових порожнин немає, у губчастій речовині (В – *3*) міститься ***червоний кістковий мозок*** (*medulla ossium rubra*).



Рис. 2. **Хрящова і кісткова тканини**

А. Мікроскопічна будова хрящової тканини: *1* – хрящова клітина (хондроцит); *2* – основа (матрикс)

Б. Мікроскопічна будова кістки: *1* – окістя з живильними судинами; *2* – щільна речовина, концентричні пластинки; *3* – поздовжній розріз через канал Гаверса; *4* – канал Гаверса із кровоносною судиною; *5* – канальці; *6* – кісткова лакуна; *7* – кісткові перекладки

В. Макроскопічна будова довгої кістки (*поздовжній розріз*): *1* – хрящ; *2* – епіфіз з лінією епіфіза; *3* – губчаста речовина; *4* – щільна (компактна) речовина; *5* – кістковомозкова порожнина; *6* – жовтий кістковий мозок; *7* – окістя

У підлітків на кінцях довгих кісток (епіфізах) виступає епіфізний хрящ. Як згадувалося вище, суглобові поверхні кісток вкриває суглобовий хрящ. Суглобові поверхні кісток не покриті окістям.

Ураховуючи розміри кісток, їх можна поділити на довгі й короткі, за формою – плоскі та змішані, наприклад кістки черепа. Довгі кістки утворюють скелет та кінцівки. Кістки хребтового стовпа мають дуже різноманітну будову, що залежить від рівня розміщення хребців і рухливості цього відділу хребтового стовпа (рис. 3 і 4).

КІСТКИ

(Ossa)

ХРЕБТОВИЙ СТОВП

Рисунки 3–8

(Columna vertebralis)

Хребець складається з ***тіла*** (*corpus*) (рис. 5, А – *4*) і ***дуги*** (*arcus*) (рис. 5, А – *3*).

Тіло разом із дугою обмежовує ***хребцевий отвір*** (*foramen vertebrale*) (рис. 5, А – *5*). Між тілом хребця, його дугою і суглобовими відростками розміщені верхні й нижні хребцеві вирізки, що обмежовують ***міжхребцеві отвори*** (*foramina intervertebrale*) (рис. 5, Б – *5*; В – *3*; рис. 6 – *13*), крізь які проходять спинномозкові нерви. На дузі хребця розташовані: непарний ***остистий відросток*** (*processus spinosus*) (рис. 5, А – *1*, Б – *3*), спрямований назад, і одна пара поперечних відростків (*processus transversus*) (рис. 5, А – *6*; Б – *4*), дві пари ***верхніх*** і ***нижніх суглобових відростків*** (*processus articularis superior et inferior*) (рис. 5, А – *2*, Б – *1, 2*). Верхні й нижні суглобові відростки мають ***суглобові поверхні*** (*facies articulares*), які слугують для з'єднання з відповідними суглобовими поверхнями сусідніх хребців. Тіла хребців з'єднуються за допомогою ***міжхребцевих дисків*** (*disci intervertebrales*) (рис. 5, Б – *8*), усередині яких міститься ***драглисте ядро*** (*nucleus pulposus*) (рис. 5, В – *4*). Випадання драглистого ядра внаслідок ушкодження (тріскання) волокнистого кільця, що оточує його, спричиняє стискання спинномозкового нерва і стає причиною болю.

Хребтовий стовп як єдине ціле (рис. 3 – *20*) складається із 34–35 хребців:

7 ***шийних хребців*** (*vertebrae cervicales*) (рис. 4 – *23*, рис. 6 – *12*);

12 ***грудних хребців*** (*vertebrae thoracicae*) (рис. 6 – *11*);

5 ***поперекових хребців*** (*vertebrae lumbales*) (рис. 4 – *21*, рис. 6 – *10*);

5 ***крижових хребців*** (*vertebrae sacrales*), які зрослися, утворивши ***крижову кістку*** (*os sacrum*) (рис. 3 – *16*, рис. 4 – *20*, рис. 6 – *6*);

4–5 недорозвинутих ***куприкових хребців***, що також зрослися, утворивши ***куприкову кістку*** (*os coccygis*) (рис. 4 – *20*, рис. 6 – *8*).

У шийному відділі хребтовий стовп має фізіологічний вигин допереду – ***шийний лордоз*** (*lordosis cervicalis*), у грудному – вигин дозаду – ***грудний кіфоз*** (*kyphosis thoracica*), у поперековому – вигин допереду – ***поперековий лордоз*** (*lordosis lumbalis*), у крижовому відділі – вигин дозаду – ***крижовий кіфоз*** (*kyphosis sacralis*). Іноді трапляється патологічне викривлення вбік – ***сколіоз*** (*scoliosis*), що може спричинити значну деформацію хребтового стовпа і ребер.

Хребтовий стовп (*columna vertebralis*) угорі з'єднується з потиличною кісткою за допомогою ***атланто-потиличного суглоба*** (*articulatio atlantooccipitalis*). У цьому суглобі відбуваються згинальні рухи допереду й дозаду, а також незначні бічні рухи. Між першим хребцем (атлантом) і другим (осьовим) хребцем є суглоб, завдяки якому здійснюються рухи голови праворуч і ліворуч (рис. 15, Б).

Крижова кістка (*os sacrum*) з'єднана з кульшовими кістками плоскими суглобами і вбудована в ***таз*** (*pelvis*). Має форму перевернутого трикутника. Складається з 5 злитих в одне ціле крижових хребців. На повернутій догори основі (рис. 7, А – *1*, Б – *1*)